

## Indications:

Douleur thoraciques

Syncope

Bradycardie / tachycardie si patient suffisamment stable

## ***Emplacement des électrodes***

Placer les électrodes en respectant les repères squelettiques.

## Dérivations périphériques ou du plan frontal : DI, DII, DIII, aVR, aVL, aVF.

### ***Les électrodes sont placées :***

**Rouge:** bras droit.

**Jaune:** bras gauche.

**Noir:** jambe droite.

**Vert:** jambe gauche.

## Dérivations précordiales ou horizontales : V1-V6

### ***Les électrodes sont placées :***

V1 (**rouge**) : 4e espace intercostal au bord droit du sternum.

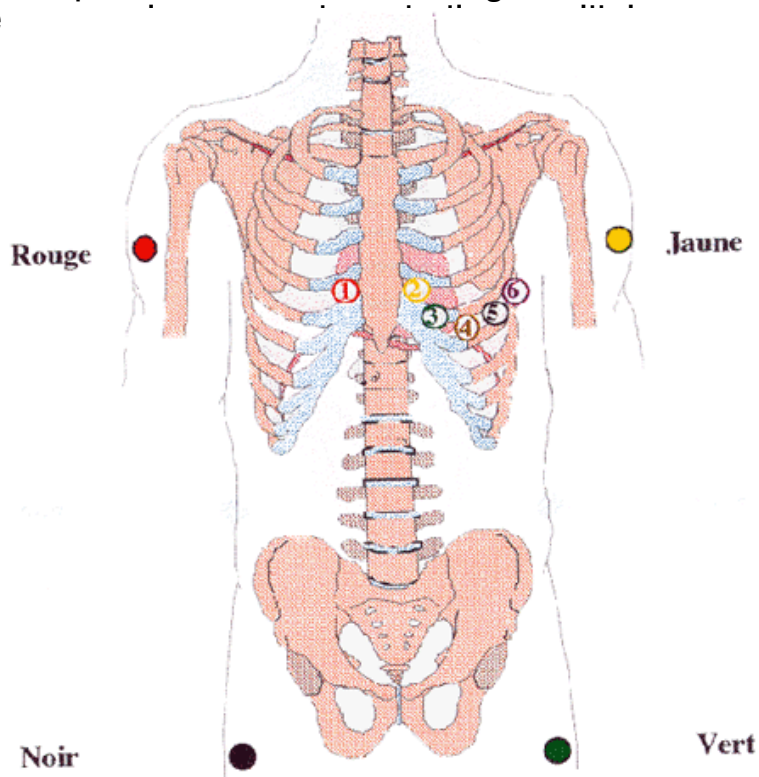
V2 (**jaune**) : 4e espace intercostal au bord gauche du sternum.

V3 (**vert**) : Sur le milieu de la ligne V2-V4.

V4 (**brun**) : 5e espace intercostal gauche sur la verticale médio-clav.

V5 (**noir**) : 5e espace intercostal sur la ligne axillaire antérieure gauche.

V6 (**violet**) : 5e espace intercostal sur la ligne axillaire postérieure gauche.



## Dérivations droites: V3R, V4R

**Indications:** recherche infarctus du ventricule droit associé en cas de STEMI inférieur (augmentation de la mortalité, augmentation risque désamorçage et troubles de la conduction)

### **Position des électrodes précordiales complémentaires droites:**

**V3R:** à mi-distance entre V1 et V4R

**V4R:** 5ème espace intercostal, ligne médio-claviculaire **droite**

**Interprétation:** positif si sus-décalage  $\geq 2$  mm en V4R

## Dérivations postérieures: V7, V8, V9

**Indications:** sous-décalages V1V2V3 (recherche d'infarctus postérieur)

### **Position des électrodes précordiales complémentaires postérieures:**

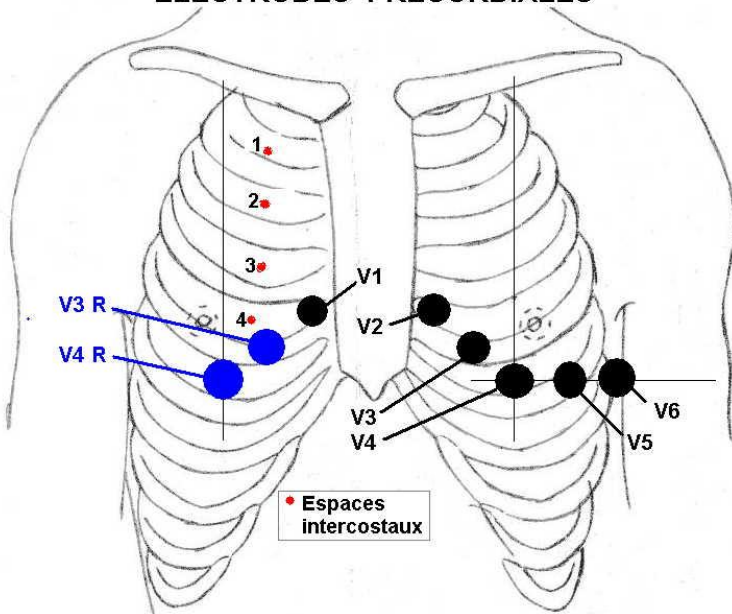
**V7:** même niveau horizontal que V4, ligne axillaire postérieure

**V8:** même niveau horizontal que V4, pointe de l'omoplate

**V9:** même niveau horizontal que V4, entre V8 et les épineuses postérieures du rachis

**Interprétation:** positif si sus-décalage  $\geq 2$ mm dans 2 dérivations contigües

ELECTRODES PRECORDIALES



ELECTRODES POSTERIEURES

